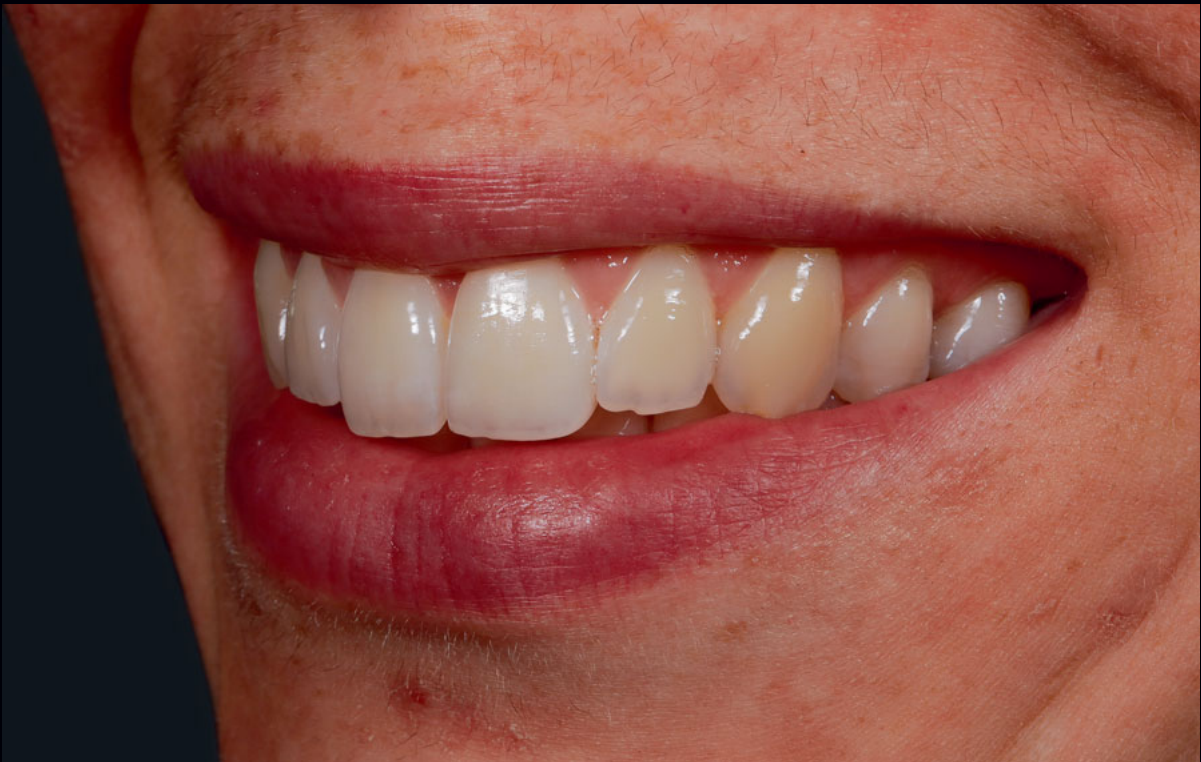
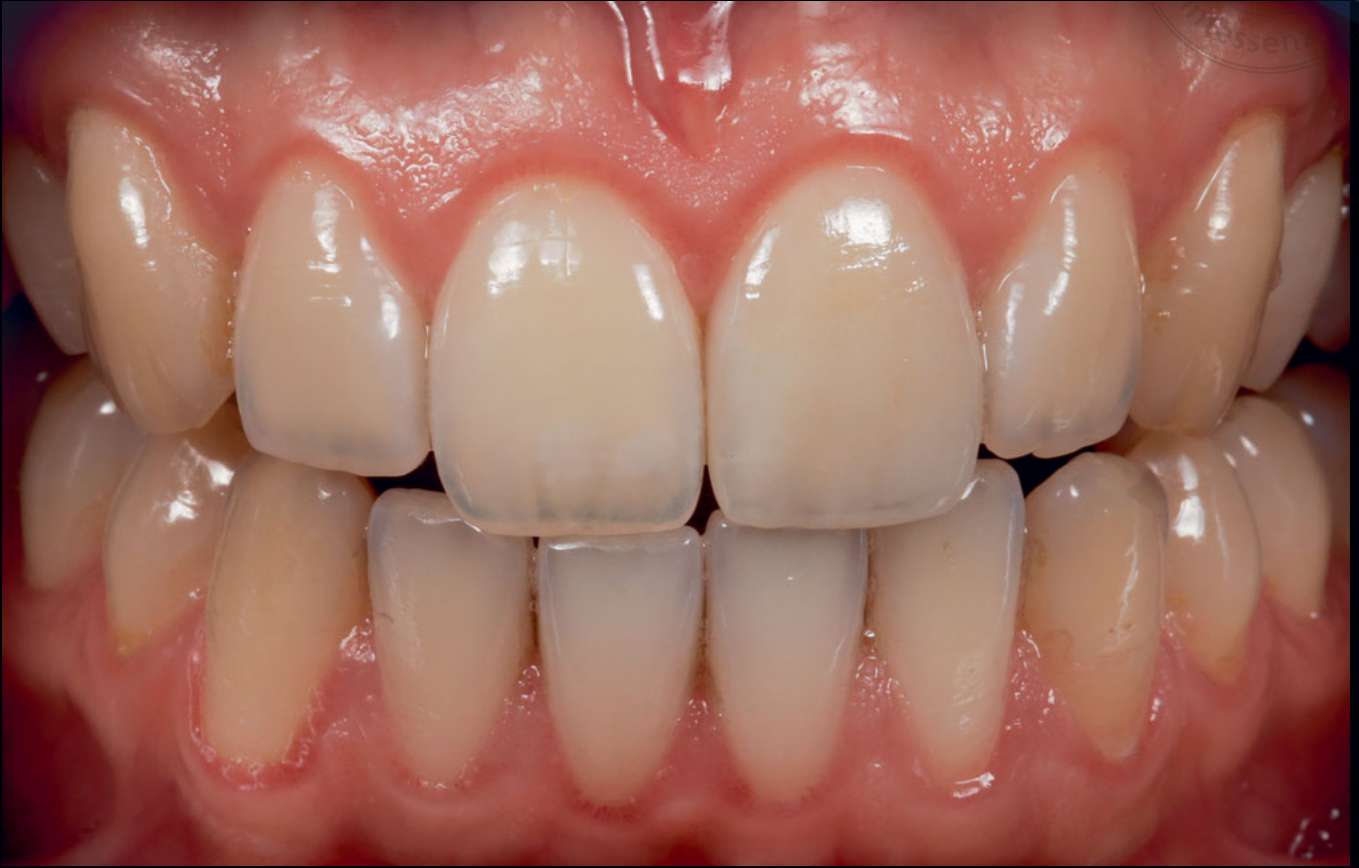
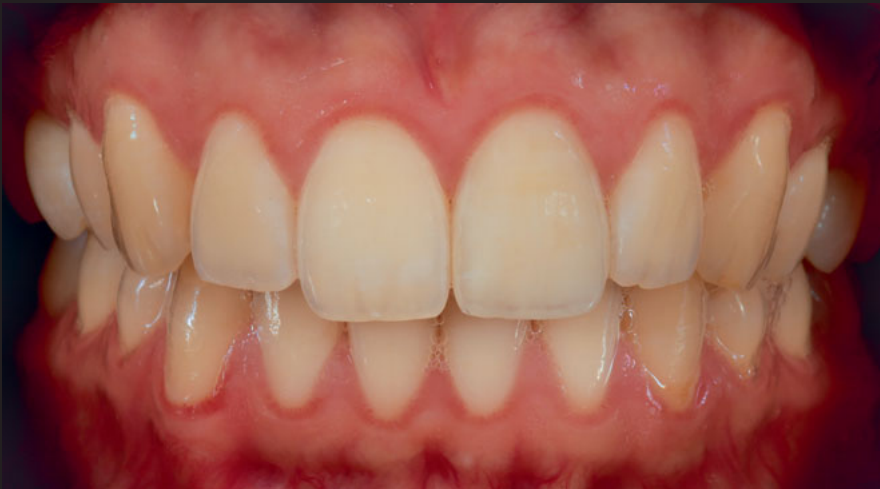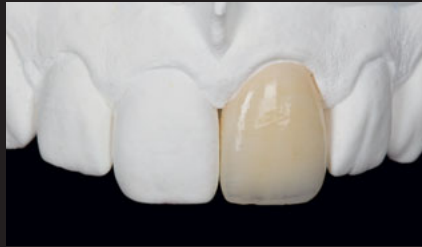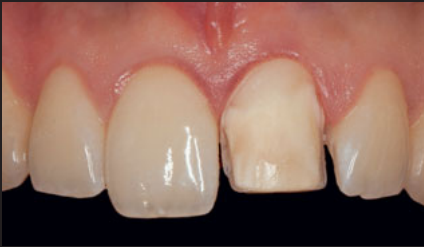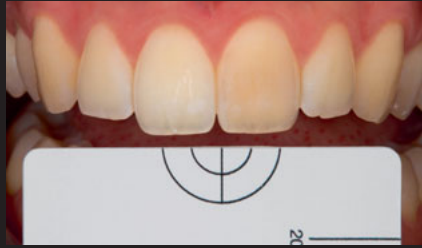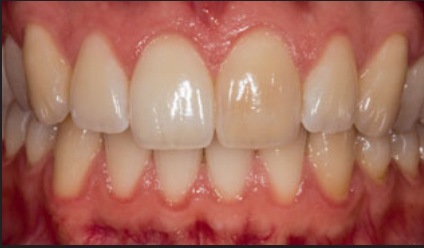all rights reserved
Quintessenz



all rights reserved




Angangssituation:

Die 28-jährige Patientin stellte sich vor mit dem Wunsch einer ästhetischen Korrektur des tiefgelb verfärbten Frontzahnes 21. Ursache war ein dentales Trauma im frühen Jugendalter.

Lösung:

Die Entscheidung fiel gemeinsam mit der Patientin für eine Versorgung mit einem Veneer. Zuvor war fünfmal erfolglos versucht worden, den vitalen Zahn zu bleichen. Präpariert wurde mithilfe eines Silikonwalles, der anhand eines Wax-ups erstellt wurde. Das Gerüst aus Lithiumdisilikat-Keramik wurde labial mit Fluor-Apatit-Glaskeramik verblendet, um die optischen Effekte des Nachbarzahnes zu imitieren. Eingegliedert wurde das Veneer gemäß Einsetzprotokoll des Herstellers mit einem rein lichtsichtenden Komposit.



Behandler:

Dr. Tobias Lorch
Rieger Zahnmedizin
Talwiesenweg 15
72766 Reutlingen



Zahn techniker:

ZTM Benjamin Votteler
Dentaltechnik Votteler
Arbach ob der Str.10
72793 Pfullingen
E-Mail: benni@votteler.eu